



No. ident: 3  
Date examen: 18.03.2008

Docteur Jean-Philippe Moreau  
CHU de la Paix  
Rue de la Paix  
75000 Paris

Cher Confrère,

Merci de m'avoir adressé **Madame Juliette Test** pour une échographie.  
Née le: 10.10.1972. Adresse: Avenue des Champs Elysées, 75000 Paris.

### Indication

**Contrôle du 3ème trimestre**

### Anamnèse

Age maternel: 35 ans.  
Date des dernières règles: **22.08.2007**.  
Cycle menstruel régulier - date des dernières règles connue.  
Poids avant grossesse 55,0 kg. Taille 165,0 cm.  
Groupe sanguin: B (Rh D) Rh -ve.

### Antécédents

2002: Accouchement spontané à 39+3 SA d'un enfant de sexe m pesant 3400 gr. Bien portant. Diabète gestationnel. Gestité: 2, Parité: 1.

**Date de début de grossesse: 06.09.2007.** Déterminée par échographie  
**Soit un terme théorique de: 29 semaines + 5 jour (s) d'aménorrhée**

### ECHOGRAPHIE DE CROISSANCE

Examen pratiqué sur un GE Voluson 730, 3D - 4D, équipé de sondes électroniques linéaires, de sonde 3D Voluson et d'un doppler couleur.  
Echographie obstétricale.  
Les conditions de l'examen étaient bonnes.

### Fœtus Unique

**PRESENTATION: Céphalique**

### BILAN BIOMÉTRIQUE

(Les références sont indiquées au dessous de chaque courbe utilisée, ci dessous sont indiqués la 5ème, 50ème et 95ème percentile)

Diamètre bipariétal (BIP)	80,0	mm	
Périmètre crânien (PC)	274,9	mm	
Périmètre abdominal (PA)	243,0	mm	
Longueur fémorale (LF)	58,0	mm	
Diamètre occipito-frontal (DOF)	95,0	mm	
Diamètre abdominal transversal (DAT)	78,0	mm	
Poids fœtal estimé (Hadlock (BIP-PC-PA-FL))	1411	g	

### VITALITÉ

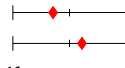
L'activité cardiaque fœtale est présente.  
La fréquence cardiaque est enregistrée à 145 b.p.m.  
Mouvements fœtaux présents et spontanés.

## ANNEXES FŒTALES

Le liquide amniotique est en quantité normale.  
Le placenta est antérieur haut. Grannum Grade 1.  
La structure placentaire est normale.

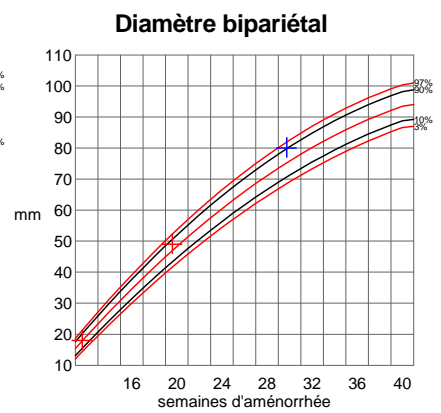
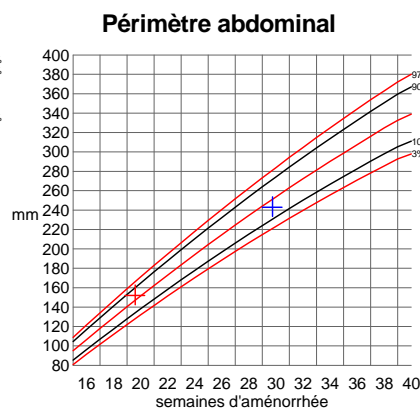
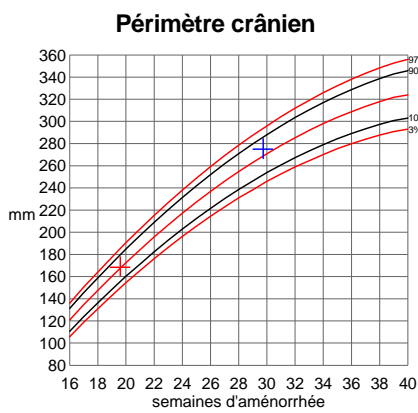
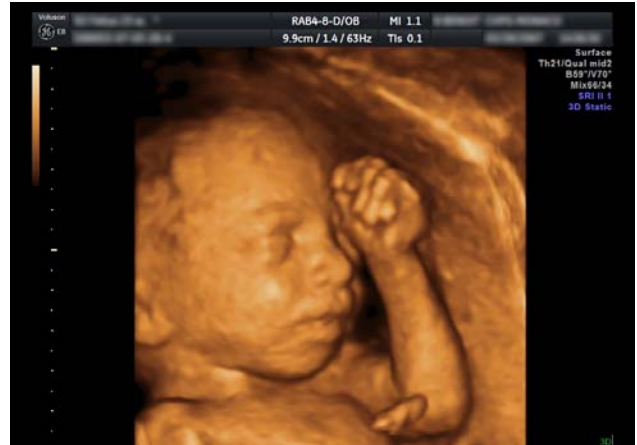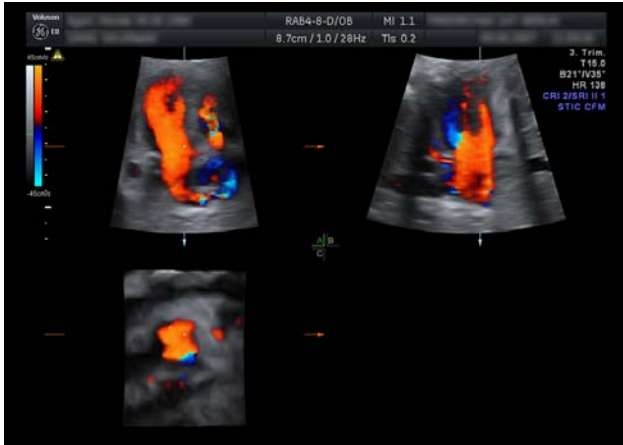
### Doppler

Artère ombilicale: IP 1,00 IR 0,70 Flux en fin de diastole: Negatif



## CONCLUSION

**Ce jour il n'a pas été réalisé d'étude morphologique fœtale.**  
Biométrie en rapport avec le terme théorique.



Docteur Levallant