



No. ident: 4
Date examen: 17.12.2008

Docteur Jean-Philippe Moreau
CHU de la Paix
Rue de la Paix
75000 Paris

Cher Confrère,

Merci de m'avoir adressé **Madame Justine Test** pour une échographie.
Née le: 21.11.1958. Adresse: Bld de la Reine, 64005 Clermont-Ferrand.

Indication

Surveillance d'un myome.
Kyste ovarien.

Examen Gynécologique Clinique

Examen des organes génitaux

Inspection: Vulve normal. Vagin normal. Col normal. Portio normal.
Palpation de l'utérus: Taille normal. Etat normal. Surface normal. Mobilité normal. Consistance normal.
Palpation de l'annexe D ovaires agrandir.
Palpation: Parametrium normal. Douglas normal.

ECHOGRAPHIE PELVIENNE

GE Voluson E8, 3D - 4D, équipé de sondes électroniques linéaires, de sonde 3D Voluson et d'un doppler couleur.

Echographie transvaginale.

Les conditions de l'examen étaient réduites - limitées par gaz abondants.

UTERUS

L'**utérus** est antéversé à contours réguliers.

Malformation utérine: Aucune. Longueur 80 mm. Epaisseur 52 mm. Largeur 75 mm.

Myomes: Taille: 32 mm x 32 mm x 33 mm. Myome intramural, d'aspect homogène, dont la position est antérieur.

L'endomètre vu sur toute sa longueur. Epaisseur 9,0 mm. Prolifératif.

La cavité utérine est d'aspect normal.

OVAIRE DROIT

Visible en position haute. Il n'est porteur d'aucune image évoquant une structure kystique ou tumorale.

L'étude en codage couleur ne relève aucune hypervascularisation.

Ses contours sont réguliers.

Taille 22 mm x 24 mm x 21 mm. Volume 5,8 ml.

OVAIRE GAUCHE

Visible en position haute. Il n'est porteur d'aucune image évoquant une structure kystique ou tumorale.

L'étude en codage couleur ne relève aucune hypervascularisation.

Ses contour sont réguliers.

Taille 23 mm x 34 mm x 22 mm. Volume 9,0 ml.

L'ovaire gauche comporte un simple kyste de 22 mm x 23 mm x 24 mm.

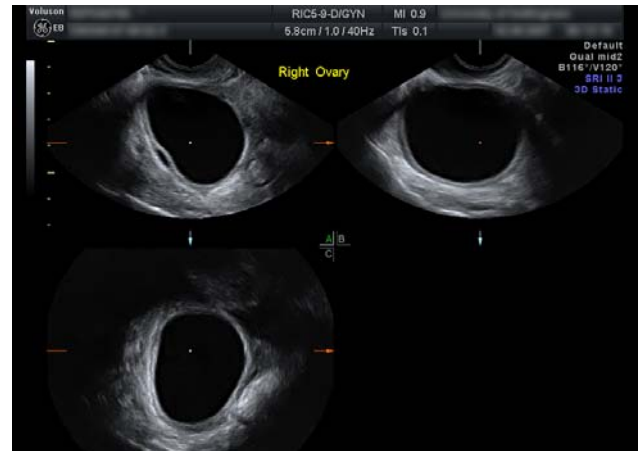
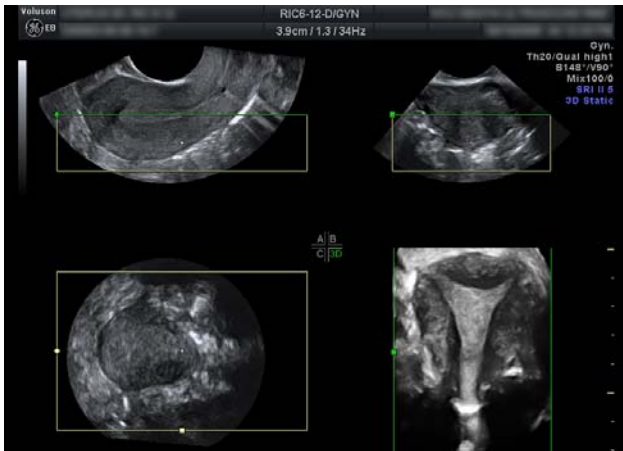
Il comporte un simple kyste.

CONCLUSION

Kyste ovarien simple gauche. Utérus myomateux.

Recommandation

Prévoir une écho dans 4 mois.



Docteur Philippe Dupont