



Dr. Emilio De Pablos Alcaide
La Paz
Avda. Principal 2
Madrid, Madrid 23556

Número de referencia: 2
Fecha de exploración: 17.12.2008

Estimado Dr. De Pablos:

La consulta de seguimiento de su paciente **Sra. Monica Test**, fecha de nacimiento 07.03.1965, Plaza de la Iglesia 8, Malaga, Lugo, 23008.

Motivo de Consulta: quiste de ovario.

Historia Ginecológica:

Edad: 43 años.

Antecedentes quirúrgicos ginecológicos: laparoscopia - diagnóstica +/- tratamiento de embarazo ectópico.
Conización de cervix.

Exploración Clínica Ginecológica

Exploración aparato genital:

Vulva normal.

Vagina normal.

Cervix normal.

Portio normal.

Tacto vaginoabdominal - Útero: tamaño normal. Forma normal. Situación normal. Movilidad normal.

Consistencia normal.

Tacto vaginoabdominal - parametrio normal. Saco de Douglas normal.

Ecografía Ginecológica:

Método: GE Voluson E8. Ecografía transvaginal, 2 D, 3 D.

Visualización: subóptima - restringida por incremento de gas intestinal o motilidad intestinal.

Útero: en anteflexión, normal. Dimensiones: longitudinal 80 mm, antero-posterior 52 mm, transversal 75 mm. Anomalías uterinas: ninguna.

Endometrio: visualización óptima de la cavidad endometrial. Grosor (total) 9,0 mm. Estructura: proliferativa. Cavidad endometrial: Presenta apariencia normal.

Ovario derecho: visualizado. Tamaño 33 mm x 42 mm x 30 mm. Volumen 21,8 ml. Morfología: normal. Contorno liso. Contiene un quiste simple que mide 22 mm x 34 mm x 22 mm.

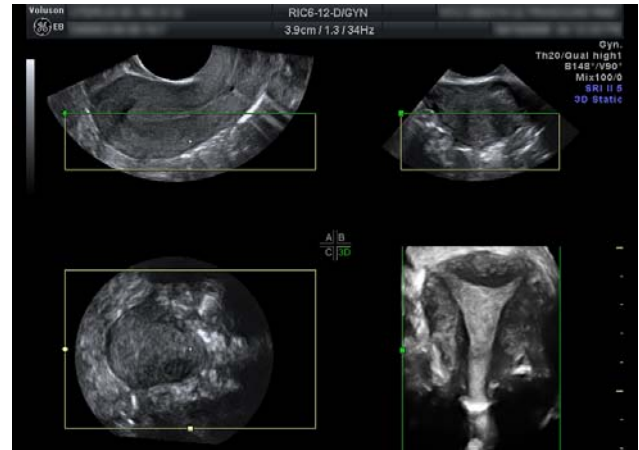
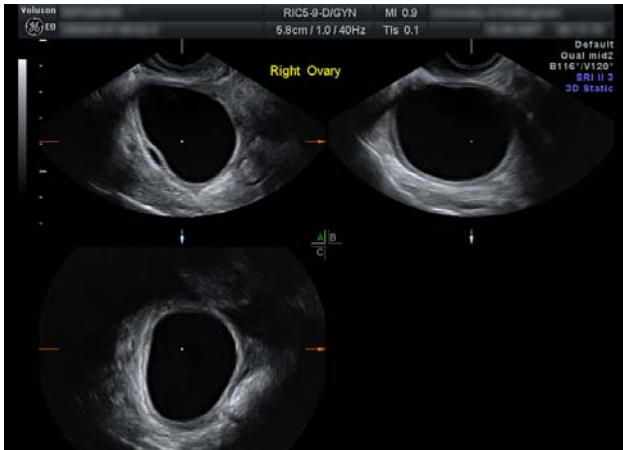
Ovario izquierdo: visualizado. Tamaño 22 mm x 24 mm x 22 mm. Volumen 6,1 ml. Morfología: normal. Contorno liso.

Resumen de los hallazgos ecográficos: quiste de ovario simple.

Impresión Diagnóstica: quiste con apariencia de endometrioma.

Tratamiento / Recomendaciones:

Recomendamos otra ecografía dentro de 3 semanas.



Dr. F. Cobián Sánchez