



Frau
Dr. Hedwig Becher
Gemeinschaftspraxis Becher
Landsberger Str. 25
22222 Augsburg

Datum: 02.06.2008

FKDS - Extremitätenversorgende Arterien - Bericht

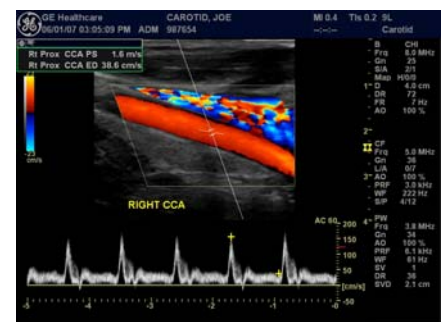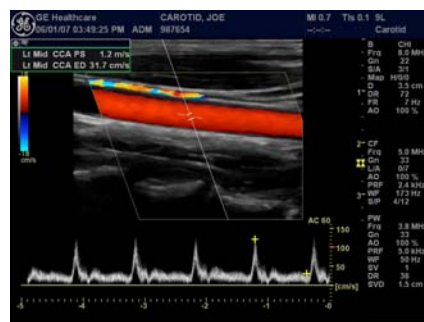
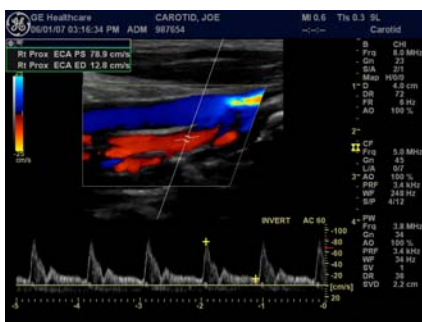
Sehr geehrte Frau Kollegin,

wir berichten über Ihren Patienten Herrn **Leo Mustermann**, geb. 12.05.1969, bei dem wir am 02.06.2008 o.g. Untersuchung durchführten.

Befund:	Rechte Seite		Linke Seite	
	PSV [cm/s]	EDV [cm/s]	PSV [cm/s]	EDV [cm/s]
ACC prox.	16	39	16	36
ACC med.	11	31	12	32
ACC dist.			9	25
ACI prox.	91	34	73	33
ACI med.	101	39	92	33
ACI dist.	117	52	99	48
ACE med.	79	13	69	13
A. vertebralis med.	109	22	70	24
A. subclavia med.	164	17	202	46
Ratio ACI / ACC	10,6		11,0	
A. vertebralis	orthogruader Fluss		orthogruader Fluss	
A. subclavia	normaler Fluss		normaler Fluss	

ZUSAMMENFASSENDE BEURTEILUNG:

Normale Strömungsverhältnisse in der A. carotis communis und A. carotis interna. Beidseits orthogruader Fluss in der A. vertebralis.



Mit freundlichen kollegialen Grüßen

Dr. Huber