



Frau
Dr. med. Almut Anderson
Frauenärztin
Am Anger 1
33333 Weßling

Datum: 18.3.2008

Sehr geehrte Frau Kollegin,

wir berichten über die Patientin **Julia Mustermann, geb. 10.10.1972**, die sich am **18.3.2008** bei uns vorgestellt hat.

Indikation: Wachstumskontrolle.

Anamnese:

Maternales Alter: 35 Jahre, Größe 165 cm, Gewicht vor Schwangerschaft 58,0 kg, Blutgruppe der Mutter: B Rh-neg.. Zyklus: regelmäßig, letzte Blutung unsicher. Bisheriger Schwangerschaftsverlauf unauffällig.
Vorausgegangene Schwangerschaften: Gravida: 2, Para: 1.

Letzte Periode: 15.8.2007.

Geburtstermin nach Ultraschall: 25.5.2008 (Geburtstermin rechnerisch: 21.5.2008).

Gestationsalter: 30 Wochen + 2 Tage (Gestationsalter rechnerisch: 30 W + 6 T)

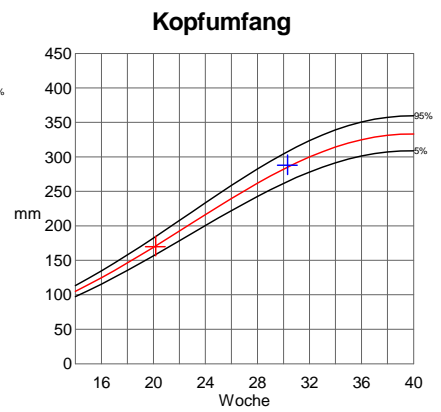
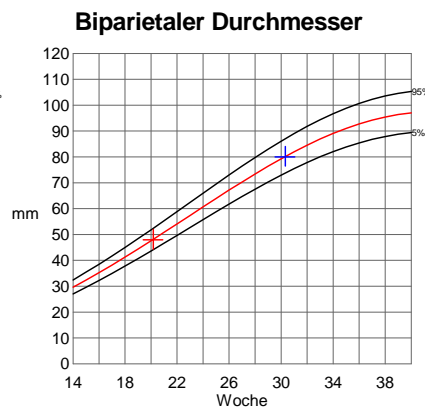
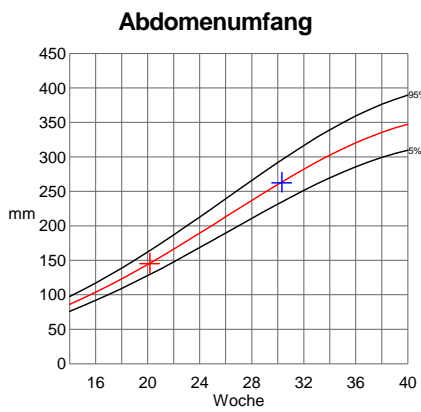
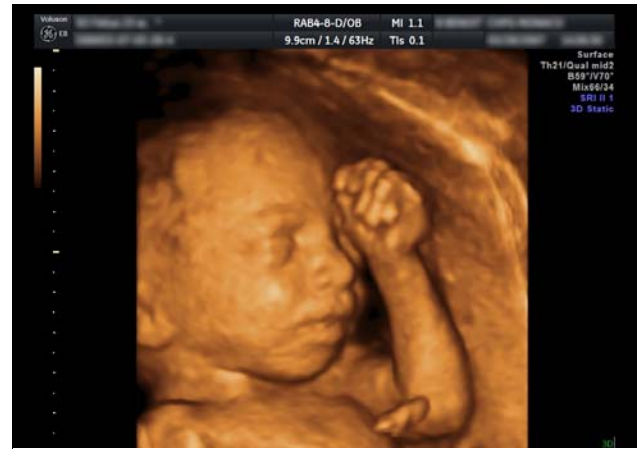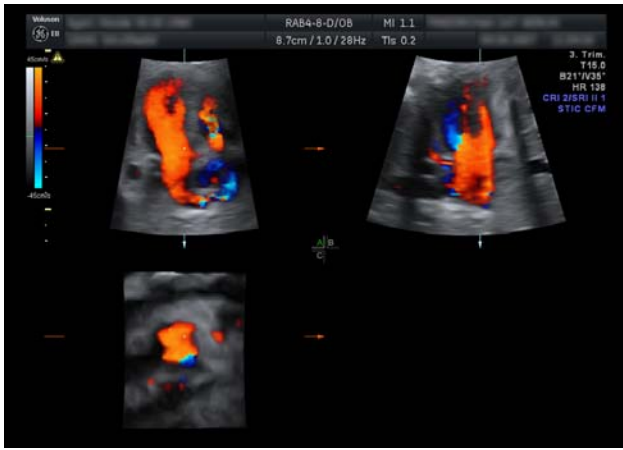
Verlaufskontrolle fetales Wachstum:

Ultraschallgerät: GE Voluson E8. Untersuchungsmethode: Transabdominal- und Transvaginalsonographie.
Untersuchungsbedingungen: gut.

Biparietaler Durchmesser (BPD)	80,0	mm	
Frontookzipitaler Durchmesser (FOD)	103,2	mm	
Kopfumfang (KU)	287,8	mm	
Cisterna magna (CM)	7,2	mm	
Transzerebellärer Durchmesser (TCD)	35,0	mm	
Abdomen-Transversaldurchmesser (ATD)	79,0	mm	
Abdomen-Sagittaldurchmesser (ASD)	77,0	mm	
Abdomenumfang (AU)	262,5	mm	
Gewichtsschätzung (Hadlock BPD-AU-FL)	1799	g	

Herzaktion: positiv, **I.Schädellage**, Fruchtwasser: unauffällig. Plazenta: Hinterwand, Grannum Grad 1, Plazentastruktur: unauffällig.

Diagnose: Unauffällige, zeitgerecht entwickelte Einlingsschwangerschaft.



Wir danken für die Überweisung der Patientin.

Mit freundlichen kollegialen Grüßen

Prof. Dettmann