



Frau  
Dr. med. Almut Anderson  
Frauenärztin  
Am Anger 1  
33333 Weßling

Datum: 18.8.2008

— Sehr geehrte Frau Kollegin,

wir berichten über die Patientin **Paula Mustermann, geb. 2.3.1944**, die sich am **18.8.2008** bei uns vorgestellt hat.

**Indikation: Klinischer Befund Mamma: links.**

**Anamnese:**

64-jährige Patientin, < 1 Jahr gestillt. Menopause seit 11 Jahr(en). Gewicht 68 kg, Größe 166 cm.  
Hormoneinnahme: keine.

**Klinischer Befund:**

**Mamma links:**

Inspektion: normalgroße Mamma, unauffällig. Tastbarer Befund bei 1 Uhr, Größe: 15 x 15 x 15 mm, nicht schmerzhaft, verschieblich, Konsistenz derb.

**Sonographischer Befund:**

Ultraschallgerät: GE Voluson 730. Untersuchungsbedingungen: ausreichend.

**Ultraschallkriterien DEGUM adaptiert nach ACR.**

**Mamma rechts:** Unauffälliger Sonographiebefund.

**Mamma links:** Brustdichte: Grad II (fibroglanduläres Gewebe 25 - 50 Proz., Teilinvolution), Bruststruktur: inhomogen.

**Sonographie Raumforderung links:**

**Befund 1:**

BI-RADS Kategorie 5 - wahrscheinlich maligne, tastbar. Lokalisation bei 1 Uhr, 2 cm neben der Mamille, 4 mm Hautabstand. Größe: 13,0 x 14,0 x 15,0 mm. Maximaldurchmesser: 15,0 mm. Volumen: 1,43 ml. Form: irregulär. Achse horizontal. Echoreicher Randsaum: vorhanden. Echogenität: echoarm. Schallfortleitung: verstärkt. Kontur: unregelmäßig. Umgeb. Gewebe: Cooper Ligamente unterbrochen. Durchblutung: Vaskularisierung im Tumor verstärkt.

**Befund 2:**

BI-RADS Kategorie 4 - suspekt. Lokalisation bei 6 Uhr, 4 cm neben der Mamille, 6 mm Hautabstand. Größe: 8,0 x 9,0 x 7,0 mm. Maximaldurchmesser: 9,0 mm. Volumen: 0,26 ml. Form: irregulär. Achse vertikal. Echoreicher Randsaum: vorhanden. Echogenität: echoarm. Schallfortleitung: indifferent. Kontur: unregelmäßig. Umgeb. Gewebe: Cooper Ligamente verdrängt. Durchblutung: nicht untersucht.

**Sonographie Lymphknotenregionen links:**

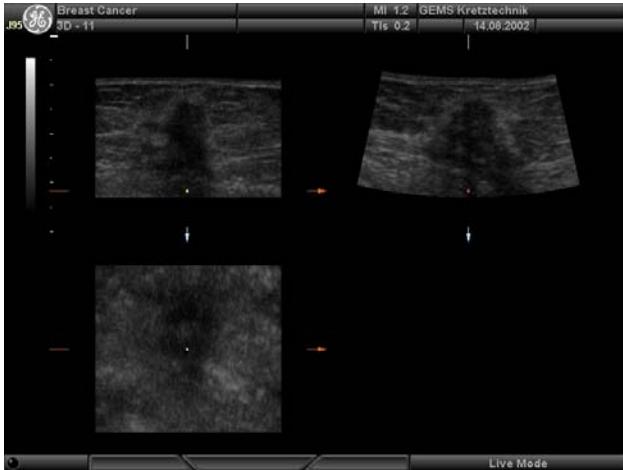
Axilla. LK-Größe: 5,0 x 6,0 x 7,0 mm. **Beurteilung:** verdächtig.

**Gesamt ACR US-BIRADS® Dignität:** Kategorie 5 - wahrscheinlich maligne: typische Malignitätskriterien, Abklärung erforderlich (links).

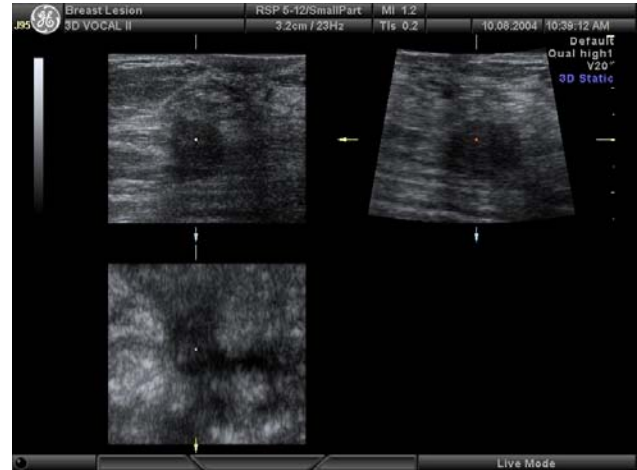**Diagnose:**

V.a. MammaCa links.

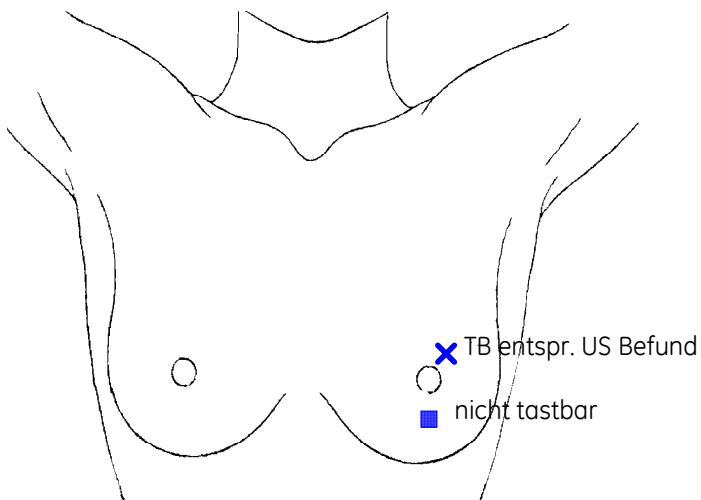
Operative Abklärung, morgen Stanzbiopsie.



Bei 1 Uhr links



Bei 6 Uhr links



Wir danken für die Überweisung der Patientin.

Mit freundlichen kollegialen Grüßen

Hr. Engel