



Herr
Dr. med. Karl-Heinz Schuhmacher
Internistische Praxis
Münchener Str. 74
22222 Starnberg

Datum: 09.09.2008

Abdomensonographie - Bericht

Sehr geehrter Herr Kollege,

wir berichten über Ihren Patienten Herrn **Otto Mustermann**, geb. 07.05.1956, bei dem wir am 09.09.2008 o.g. Untersuchung durchführten.

Überweisungsgrund: rezidivierende Bauchschmerzen.

Gerät: LOGIQ 7.

ABDOMEN

Leber: Gut beurteilbar, normal groß, glatte Organkontur, Unterrand spitzwinklig, homogenes echonormales Binnenreflexmuster, unauffällige Gefäßarchitektur, keine fokalen Läsionen.

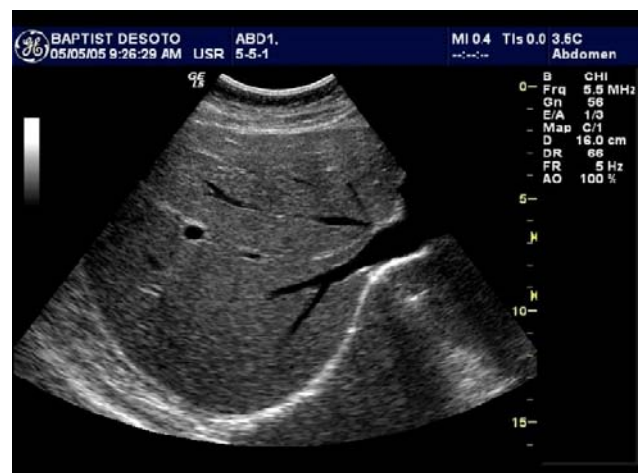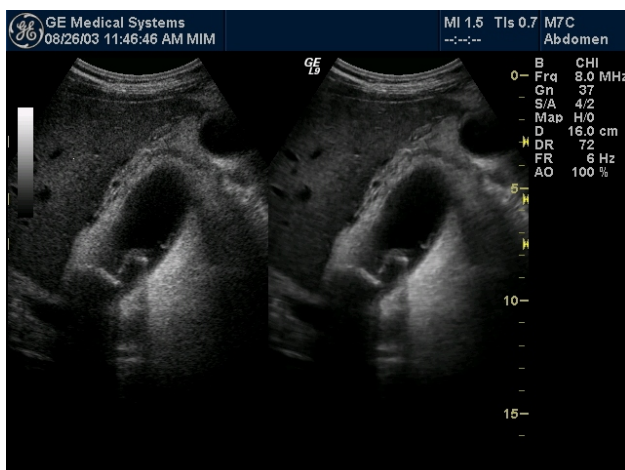
Gallenwege: Gut beurteilbar, kein Nachweis einer intra- oder extrahepatischen Gallenwegserweiterung, kein Steinnachweis, kein Hinweis für intraluminalen Raumforderung.

Gallenblase: gut beurteilbar, Abbildungsqualität gut. Regelrechte Lage, normal groß, normale Form, Wand: umschrieben verdickt, echofreies Lumen, Palpation: leichtgradiger Druckschmerz. Multiple Steine im Fundus, Korpus, max. Größe 5 mm, mobil, rund, Schallschatten ausgeprägt.

Unauffälliger Befund folgender Abdominalorgane: Pankreas, Milz, rechte Niere, linke Niere, Nebennieren, abdom. Gefäße, Magen-Darmtrakt.

ZUSAMMENFASSENDE BEURTEILUNG

Gallenblase: Multiple intraluminalen Steine (ICD-K80).



Mit freundlichen kollegialen Grüßen

Prof. Dr. Gartung